



Stein JT; Joly JC, Peruzzo DC
Mestrado em Implantodontia
Campinas - SP
drjosemirstein@gmail.com

RESUMO

Paciente ASA I com 50 anos uso de prótese total desde os 17 anos, pretendia ser reabilitada com prótese fixa de cerâmica sobre implantes. Na anamnese a paciente relatou que não gostaria de próteses cerâmicas híbridas. Foi então planejado levantamento de seio bilateral e instalação de oito implantes para então confecção de uma prótese fixa cerâmica.

PROPOSIÇÃO

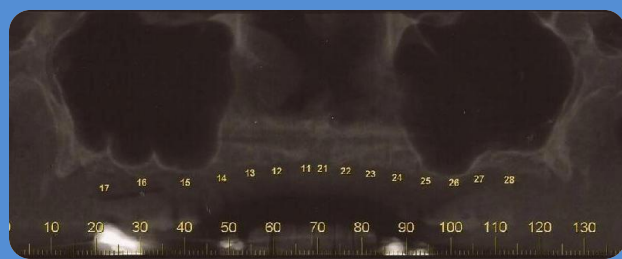
O objetivo do caso clínico apresentado, foi a mudança funcional e estética através de uma reabilitação total em maxila atrófica edêntula

MATERIAIS E MÉTODOS

Para a execução do caso apresentado foram utilizados implantes de plataforma 4.1 hexagonal externa com 13mm de comprimento Systhex, os quais foram distribuídos equidistantes uns dos outros após cirurgia de levantamento de seio bilateral e espera para maturação do enxerto de 08 meses. A prótese metalocerâmica sob os implantes foi planejada com 14 elementos (17 ao 27) instalada sob mini pilares previamente colocados diretamente na plataforma dos implantes.

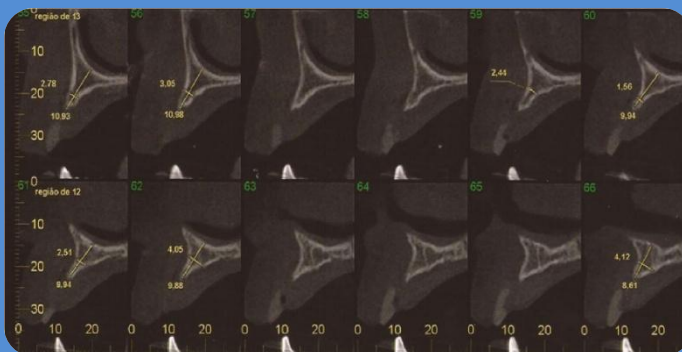
ASPECTO INICIAL

VISÃO PANORAMICA GERAL DO EXAME
TOMOGRÁFICO DA PACIENTE



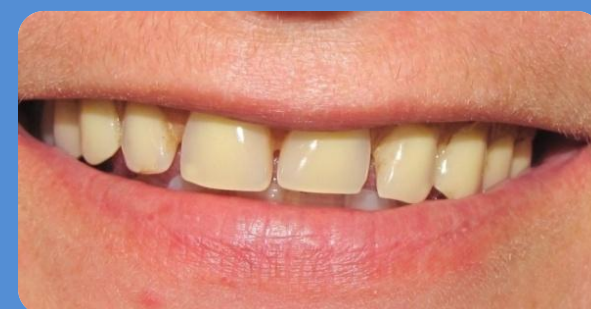FONTE: AUTORIA PRÓPRIA

VISÃO TOMOGRÁFICA DA PRÉ MAXILA



FONTE: AUTORIA PRÓPRIA

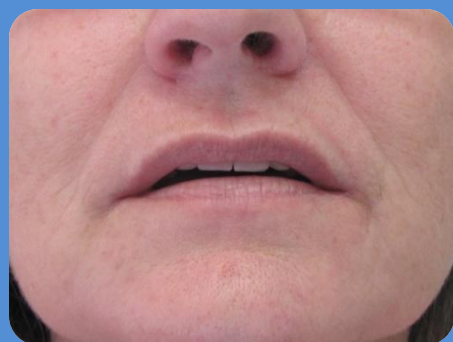ASPECTO INICIAL DO SORRISO
(SUPPORTED LABIAL INSATISFATÓRIO)



FONTE: AUTORIA PRÓPRIA

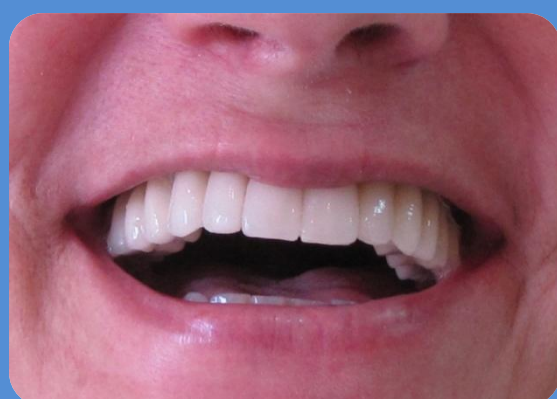ASPECTO FINAL

SUPORTE LABIAL RESTAURADO



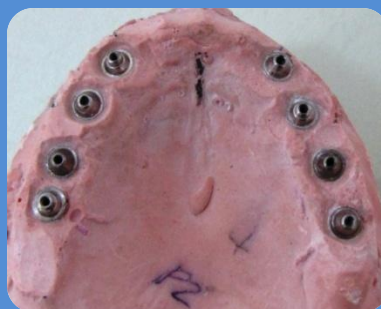FONTE: AUTORIA PRÓPRIA

ASPECTO FINAL DO SORRISO



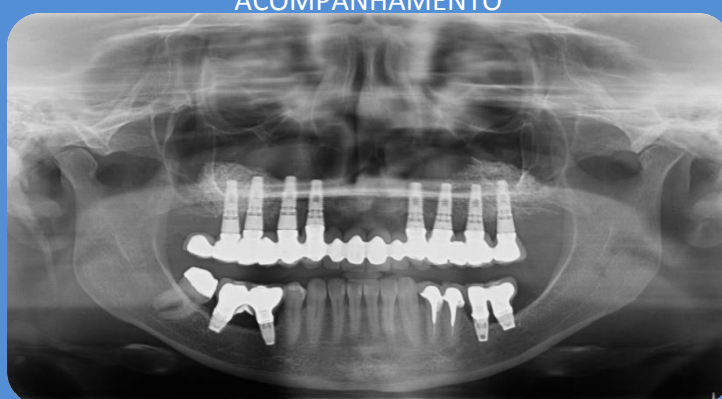FONTE: AUTORIA PRÓPRIA

MODELO DE TRABALHO – DISPOSIÇÃO
DOS IMPLANTES



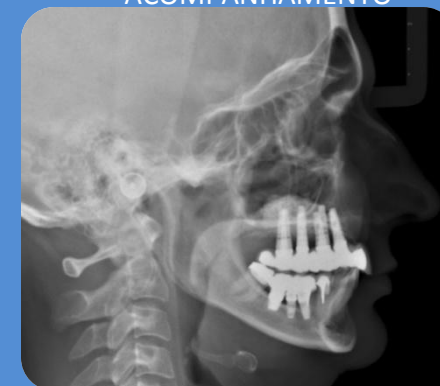FONTE: AUTORIA PRÓPRIA

RADIOGRAFIA DE CONTROLE APÓS 2 ANOS DE
ACOMPANHAMENTO



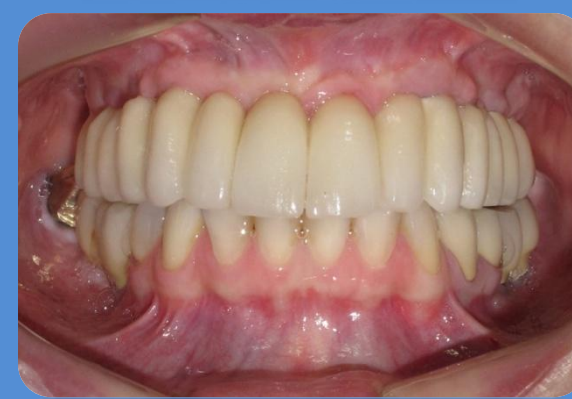FONTE: AUTORIA PRÓPRIA

RADIOGRAFIA DE CONTROLE APÓS 2 ANOS DE
ACOMPANHAMENTO



FONTE: AUTORIA PRÓPRIA

ASPECTO FINAL APÓS 02 ANOS DE CONTROLE



FONTE: AUTORIA PRÓPRIA

RESULTADOS

Após o término do tratamento, foi constatado um ótimo resultado estético e funcional. Por meio da cirurgia de levantamento de seio maxilar bilateral foi possível a instalação de implantes mais posteriores favorecendo uma arquitetura papilar anterior satisfatória. Além disso foi possível um melhor padrão de higiene, proporcionando ao paciente um ótimo controle de biofilme, consequentemente sucesso do tratamento por um período de tempo maior.