Utilização de um biomaterial composto de nano-hidroxiapatita para reconstrução de uma maxila severamente reabsorvida com seio maxilar pneumatizado associado a plaqueta rica em fibrina (PRF). Relato de caso.

Gustavo vinholi, Igor da Silva Brum, Renan Lana Devita, João Carlos Amorim, Marco Antônio Alencar de Carvalho e Jorge José de Carvalho

Com a necessidade atual de grandes reconstruções ósseas devido a perdas muito robustas na arquitetura esquelética não só da região maxilar e mandibulares como também em outras regiões do corpo, por conta disso a regeneração óssea guiada vem sendo cada dia mais utilizada. Relato de caso: paciente leucoderma com 52 anos procurou a clínica de implantodontia de associação brasileira de odontologia (ABO) para resolver seu caso de perda dentaria. A paciente apresentava uma perda óssea muito agressiva na maxila total, por conta disso foi programado reconstruir a área perdida com um nano-biomaterial sintético particulado (Blue Bone® – Curitiba – Brasil), com auxílio do agregado plaquetário (PRF). Para a cirurgia foram utilizados 6 gramas do biomaterial, na região anterior da maxila foram colocados parafuso de tenda para estabilizar o enxerto e na região posterior foram realizadas as cirurgias de levantamento de seio maxilar bilateral. Toda a áreas regenerada foi recoberta com membrana de PRF para uma melhor estabilidade e cicatrização. Resultados: foi observado 6 meses após a cirurgia um ganho muito significativo no volume ósseo em toda a região regenerada, possibilitando a instalação dos implantes dentários (Systhex®, Curitiba, Brazil) e posteriormente a instalação da prótese implanto suportada. Conclusão: o nano-enxerto apresentou um resultado muito favorável no ganho do volumo ósseo comprovando ser uma excelente indicação para casos mais severos de perda óssea.

Palavras chaves: enxerto, biomaterial, nano-hidroxiapatita, PRF.

Introdução

A utilização dos biomateriais para reconstrução de áreas com grandes perdas ósseas pode ser considerada a melhor alternativa atualmente para se conseguir um resultado mais favorável em ganho ósseo (igor et all). Esse avanço se deve porque os biomateriais vem constantemente em mudanças, evoluindo a engenharia molecular, estrutural e morfológica fazendo que os resultados clínicos, imunohistoquicos e histológicos apresentem respostas mais interessantes do que apresentadas com outros biomateriais no passados. (igor et all). Essa evolução se deve a descoberta da nanotecnologia, que permitiu desenvolver biomateriais mais adequados a resposta celular, o que fez com tivéssemos maior indicie de matriz recém-formada e maior quantidade de osteócitos do que em biomateriais micrométricos.(igor et al).

Dentre os biomateriais mais utilizados estão as cerâmicas bifásicas, onde podemos citar a hidroxiapatita e o tricálcio fosfato. Esses dois compostos podem ser utilizados na formar comercial individualmente ou em conjunto com diferentes concentrações **(Mangano C**).

Depois de muitas evidencias cientifica podemos afirmar que a concentração maior deve ser da hidroxiatita porque ela serve como arcabouço, impedindo a invaginação celular no local enxertado, em contra partida a tricalcio fosfato apresenta uma reabsorção mais rápido, abrindo espaço para regeneração tecidual no local**.(Asa'ad F).** Esse e o ponto crucial, porque se a porcentagem de tricalcio fosfato for muito maior do que a de hidroxiapatita pode haver uma reabsorção muito maior que do que a hidroxiapatita possa impedir a formação de tecido no local. Dessa maneira as evidências indicam que e necessário de uma concentração de

hidroxiapatita maior de 70 % em relação ao tricalcio fosfato para que haja uma regeneração adequada. (Igor et al) **La Monaca G**

Diferentes tipos de técnicas podem ser associados entre si para que se tenha um processo de regeneração óssea guiada mais favorável. Para seio maxilar a técnica da abertura lateral da janela e a mais utilizada e apresenta muita literatura mostrando sua eficácia e resultados previsíveis. Em casos muito severos de perda óssea em maxilares a técnica de tenda proporciona através da instalação de parafusos com a cabeça mais alongadas uma barreira para a invaginação do tecido conjuntivo no local enxertado sendo muito bem catalogado na literatura. Podemos citar o agregado plaquetário como um facilitador para as técnicas de regeneração óssea, promovendo uma maior conectividade dos grânulos dos biomateriais facilitando seu manuseio e aplicação ao leito cirúrgico.

O objetivo desse estudo foi mostrar que e possível reconstruir maxilares severamente reabsorvidos utilizando nano-biomaterial particulado associado a técnicas de reconstruções ósseas em conjunto com a plaqueta rica em fibrina (PRF).

Case report

Paciente

A paciente mulher, leucoderma de 54 anos, procurou a associação brasileira de odontologia de Campo Grande – MS, Brazil (ABO),com a queixa de ter procurado inúmeros centros de reabilitação oral sem êxito, todos recuavam devido a grande complexidade do caso que apresentava severa reabsorção maxilar. Na consulta inicial podemos verificar na tomografia a regiões de pré-maxila anterior e seio maxilar, onde foram constadas grandes regiões de reabsorções ósseas (foto1).

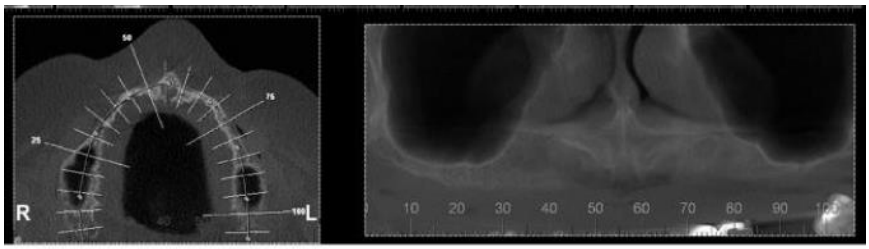

Foto 1: Tomografia inicial do caso mostrando a severa reabsorção óssea.

Foram planejados para esse caso utilizar biomaterial particulado com auxílio de agregado plaquetário para regenerar as áreas do seio maxilar bilateral e toda a região de pre-maxila anterior.

Biomaterial e implante dentário

Para reconstruir a área de perda óssea encontrada nesse caso, foi utilizado um biomaterial de origem alloplastic denominado Blue Bone®, Curitiba – Brazil. E para reabilitação oral foram selecionados os implantes dentários, Cone Fix (HE), Systhex®,Curitiba – Brazil.

Cirurgia e Etapa Protética

Para que fosse coletado uma quantidade significativa de sangue para elaboração do agregado plaquetário a paciente foi instruída a beber de 3 a 4 litros de água por dia, não comer fritura nem gorduras e dar preferência a carne branca durante 7 dias. No dia da cirurgia foram coletados 28 tubetes de sangue da paciente **(usando o método shokrum Dohan Ehrenfest DM)** para confeccionar o agregado plaquetário e confecção das membranas de PRF **(foto 2).** A Paciente recebeu antibióticos: 2 g de amoxicilina (4 ×500 mg cápsulas) 1 hora após a cirurgia e Clavulin® 785 mg de 12 em 12 horas durante 14 dias. Uma lavagem de 0,12% de clorhexidina solução durante 1 minuto foi realizada antes da operação. Anestesia local (2% lidocaína com adrenalina 1:100.000 foi administrada. Inicialmente foi feita uma incisão supra cristal de tuber a tuber com deslocamento total. Em seguida foram feitos os levantamentos do seio maxilar esquerdo e direito, instalados parafusos de tenda na região de pré-maxila para melhor suportar as forças dos tecidos em cima do enxerto **(foto 3).** O seio maxilar direito e esquerdo e a pre-maxila foram preenchidos com 6 gramas de nanobiomaterial (Blue Bone®) e por último, toda a área enxertada foi recoberta com as membranas de PRF e as suturas foram realizadas **(foto 4).** A paciente ficou sem utilizar a prótese total pelos primeiros 2 meses. Após 6 meses da cirurgia foi realizada uma nova tomografia, onde podemos analisar a extraordinária regeneração óssea conseguida em todas as regiões enxertadas, conseguindo ganho ósseo por cimas dos parafusos de tenda **(foto 5).** Foram planejados 6 implantes do modelo Avantt 3.5/11 mm da empresa Systhex® **(Foto 6).** Foram aguardados 6 meses para o período de osseointegração, em seguida foram instalados os mini pilares e o caso foi reabilitado com uma prótese do tipo protocolo branemark em resina **(foto 7).**

Foto 2: sequência do protocolo para obtenção do agregado plaquetário.

Foto 3: Sequência cirúrgica mostrando o aspecto inicial, parafuso de tenda instalados e seio maxilar levantado pronto para receber o enxerto.

Foto 4: Sequencia da obtencao das membranas de prf, nano-enxerto colocado sobre a area a ser regenerada e por fim a sutura finalizada.

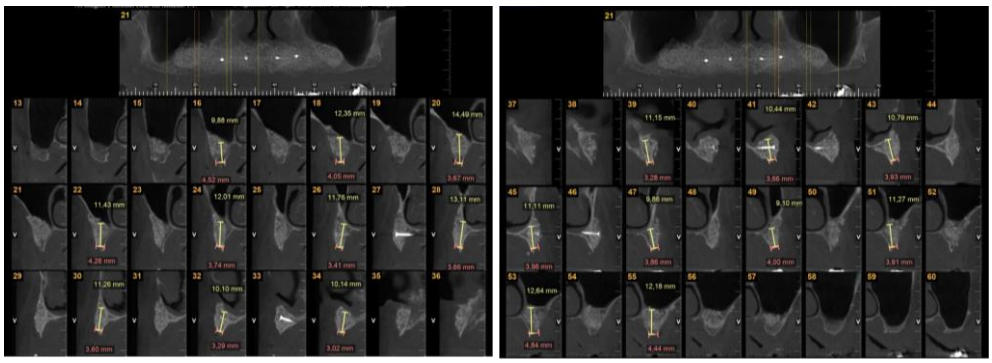

Foto 5: Tomografia da area regenerada, demonstrando o exelente ganho osseo em ambos os lados.

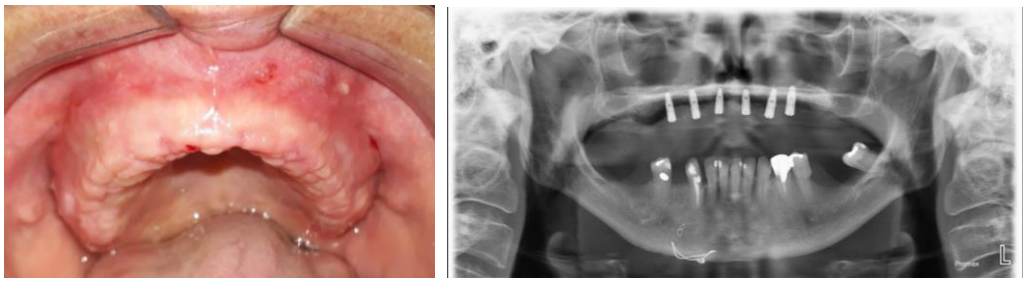

Foto 6: área após 6 meses de regeneração e radiografia demonstrando a instalação dos 6 implantes.

Foto 7: instalçao dos mini pilares mas intalaçao da protese fixa sobre implantes dentarios em resina.

Discussão

Maximiano et al, em estudo clínico prospectivo randomizado em humanos analisaram um total de 49 elevações do assoalho do seio nasal foram realizadas em 49 pacientes diferentes,

dividido em grupo controle (sem enxerto, 25 pacientes) e grupo teste (com enxerto, 24 pacientes). Chegando à conclusão de que a elevação do seio maxilar e colocação de implante sem a aplicação de enxertos é um tratamento de sucesso com menos complicações. Essas afirmações vêm

contrapondo o que a vasta literatura que afirmar que a elevação e enxertia do seio maxilar e um procedimento favorável e previsível **(Zhao X, Guerrero, Yu SJ)** corroborando com os resultados apresentados nesse estudo.

As técnicas de aumento ósseo não são totalmente previsíveis e nem sempre são capazes de garantir o resultado esperado, principalmente na região anterior da maxila atrófica. Muitas vezes podem ocorrer complicações e falhas e essa possibilidade deve ser sempre explicada com clareza para aqueles pacientes com altas demandas e expectativas estéticas**. (Checchi V).** embora outros autores **(Buser D, Hyun YK)** afirmam que a seleção adequada do implante para evitar implantes superdimensionados, manuseio cuidadoso e de baixo trauma dos tecidos moles e colocação do implante em uma posição adequada usando uma sonda periodontal ou um guia cirúrgico pré-fabricado, uso da técnica cirúrgica adequada, como regeneração óssea guiada com membranas de barreira e enxertos ósseos apropriados e ou substitutos ósseo e Finalmente, o fechamento preciso da ferida estabelecem uma condição favorável para um resultado positivo do caso, exatamente como foi realizado o caso clinico apresentado.

E uma meta análise que reuniu um coletânea de estudos randomizados, onde foram analisados taxa de sobrevivência, neoformação óssea, contato entre osso neoformado e substituto ósseo com utilização e sem utilização de PRF, mostrou que não houve diferença estatística significativa entre os grupos estudados e a taxa de perda de implante também não apresentou relevância, tendo como conclusão que a evidência atual que apoia a necessidade de adicionar PRF ao enxerto ósseo no aumento do seio maxilar e outra áreas são limitadas**.(Liu R).** umas das limitações desse estudo foi não apresentar análise histológica, porém nas análises clínicas e radiográficas demostraram resultados que foram extremamente satisfatórios e não apresentou perda de implantes dentários.

A reabilitação oral em pacientes com próteses estilo protocolo se consolidou na literatura devido sua resposta clinica positiva a curto e longo prazo, levando qualidade de vida para diversos pacientes**(Liu CS)** , porém a literatura disponível comprova que um grande percentual desses pacientes que necessitam de reabilitação com implantes dentários e precisam associar uso de biomateriais para resolução total do caso **(Maló P, Göthberg C Silva LD)**, no estudo apresentado podemos consolidar essas afirmações demostrando uma regeneração óssea fantástica com uma prótese fixo sobre implante no modelo protocolo branemark.

Conclusão

Podemos concluir através do estudo apresentado que podemos resolver casos de maxila com grandes reabsorções ósseas, utilizando técnicas cirúrgicas com nano-biomateriais particulados associados ao agregados plaquetários conseguindo resultados previsíveis a curto e longo prazo.

Referências

Mangano C, Giuliani A, De Tullio I, Raspanti M, Piattelli A, Iezzi G. Case Report: Histological and Histomorphometrical Results of a 3-D Printed Biphasic Calcium Phosphate Ceramic 7 Years After Insertion in a Human Maxillary Alveolar Ridge. Front Bioeng Biotechnol. 2021 Apr 15;9:614325. doi: 10.3389/fbioe.2021.614325. PMID: 33937211; PMCID: PMC8082101.

Asa'ad F., Pagni G., Pilipchuk S. P., Giannì A. B., Giannobile W. V., Rasperini G. (2016). 3D-printed scaffolds and biomaterials: review of alveolar bone augmentation and periodontal regeneration applications. Int. J. Dent. 2016:1239842. 10.1155/2016/1239842 - DOI - PMC - PubMed

La Monaca G, Iezzi G, Cristalli MP, Pranno N, Sfasciotti GL, Vozza I. Comparative Histological and Histomorphometric Results of Six Biomaterials Used in Two-Stage Maxillary Sinus Augmentation Model after 6-Month Healing. Biomed Res Int. 2018 Jun 27;2018:9430989. doi: 10.1155/2018/9430989. PMID: 30050947; PMCID: PMC6040296.

Maximiano Millán A, Bravo Álvarez R, Plana Montori M, Guerrero González M, Saura García-Martín D, Ríos-Carrasco B, Monticelli F, Ríos-Santos JV, Fernández-Palacín A. Assessment of the Simultaneous Use of Biomaterials in Transalveolar Sinus Floor Elevation: Prospective Randomized Clinical Trial in Humans. Int J Environ Res Public Health. 2020 Mar 14;17(6):1888. doi: 10.3390/ijerph17061888. PMID: 32183265; PMCID: PMC7143782.

Zhao X, Gao W, Liu F. Clinical evaluation of modified transalveolar sinus floor elevation and osteotome sinus floor elevation in posterior maxillae: study protocol for a randomized controlled trial. Trials. 2018 Sep 14;19(1):489. doi: 10.1186/s13063-018-2879-x. PMID: 30217227; PMCID: PMC6137932.

Guerrero JS, Al-Jandan BA. Lateral wall sinus floor elevation for implant placement: revisiting fundamentals and the surgical technique. J Calif Dent Assoc. 2013 Mar;41(3):185-7, 190-5. PMID: 23600161.

Yu SJ, Lee YH, Lin CP, Wu AY. Computed tomographic analysis of maxillary sinus anatomy relevant to sinus lift procedures in edentulous ridges in Taiwanese patients. J Periodontal Implant Sci. 2019 Jul 10;49(4):237-247. doi: 10.5051/jpis.2019.49.4.237. PMID: 31485374; PMCID: PMC6713807.

Checchi V, Gasparro R, Pistilli R, Canullo L, Felice P. Clinical Classification of Bone Augmentation Procedure Failures in the Atrophic Anterior Maxillae: Esthetic Consequences and Treatment Options. Biomed Res Int. 2019 Feb 12;2019:4386709. doi: 10.1155/2019/4386709. PMID: 30891457; PMCID: PMC6390272.

Buser D, Martin W, Belser UC. Optimizing esthetics for implant restorations in the anterior maxilla: anatomic and surgical considerations. Int J Oral Maxillofac Implants. 2004;19 Suppl:43-61. PMID: 15635945.

Hyun YK, Lee CY, Keerthana S, Ramasamy S, Song SY, Shim JS, Ryu JJ. Horizontal alteration of anterior alveolar ridge after immediate implant placement: A retrospective cone beam computed tomography analysis. J Adv Prosthodont. 2021 Apr;13(2):117-125. doi: 10.4047/jap.2021.13.2.117. Epub 2021 Apr 27. PMID: 34025960; PMCID: PMC8110735.

Dohan Ehrenfest DM, Doglioli P, de Peppo GM, Del Corso M, Charrier JB. Choukroun's platelet-rich fibrin (PRF) stimulates in vitro proliferation and differentiation of human oral bone mesenchymal stem cell in a dose-dependent way. Arch Oral Biol. 2010 Mar;55(3):185-94. doi: 10.1016/j.archoralbio.2010.01.004. Epub 2010 Feb 21. PMID: 20176344.

Liu R, Yan M, Chen S, Huang W, Wu D, Chen J. Effectiveness of Platelet-Rich Fibrin as an Adjunctive Material to Bone Graft in Maxillary Sinus Augmentation: A Meta-Analysis of Randomized Controlled Trails. Biomed Res Int. 2019 Mar 17;2019:7267062. doi: 10.1155/2019/7267062. PMID: 31008111; PMCID: PMC6441530.

Liu CS. Periodontal prosthesis in contemporary dentistry. Kaohsiung J Med Sci. 2018 Apr;34(4):194-201. doi: 10.1016/j.kjms.2018.01.008. Epub 2018 Feb 12. PMID: 29655407.

Maló P, Rangert B, Nobre M. "All-on-Four" immediate-function concept with Brånemark System implants for completely edentulous mandibles: a retrospective clinical study. Clin Implant Dent Relat Res. 2003;5 Suppl 1:2-9. doi: 10.1111/j.1708-8208.2003.tb00010.x. PMID: 12691645.

Göthberg C, Gröndahl K, Omar O, Thomsen P, Slotte C. Bone and soft tissue outcomes, risk factors, and complications of implant-supported prostheses: 5-Years RCT with different abutment types and loading protocols. Clin Implant Dent Relat Res. 2018 Jun;20(3):313-321. doi: 10.1111/cid.12587. Epub 2018 Jan 30. PMID: 29380510.

Silva LD, de Lima VN, Faverani LP, de Mendonça MR, Okamoto R, Pellizzer EP. Maxillary sinus lift surgery-with or without graft material? A systematic review. Int J Oral Maxillofac Surg. 2016 Dec;45(12):1570-1576. doi: 10.1016/j.ijom.2016.09.023. Epub 2016 Oct 17. PMID: 27765427.